毎月一回発行

Oita Prefectural Hospital 大分県立病院 みなさんと診療科をつなぐ架け橋

2021年 7月 第156号

県病医療ニュース

〒870-8511 大分市豊饒二丁目8番1号 TEL097-546-7111(代表) 内線7712:県病ニュース係

※当ニュースへのご意見・ご感想は県病ウェブサイトをご利用ください。

大分県立病院ウェブサイトはこちら

外科

増えている食道胃接合部がん

日本人は世界的にみても胃がんが多く、長らくがんによる死因の1位を占めてきましたが、10年くらい前から死亡数が減り始め(図1)、現在では、大腸がんや肺がんが死因の上位を占めるようになりました。胃がんの発生にはヘリコバクターピロリ菌の感染が大きく関わっていますが、衛生環境の改善により感染率が低下したことが要因と考えられます。

逆に近年増加しているのが食道胃接合部がんです。これは、食道と胃の境界部周囲に発生するがんのことで、「がんの中心が境界線の上下2cm以内に存在するもの」と定義されています(図2)。大分県立病院でも、最近10年くらいで胃がんの手術を受ける方が減少し、食道胃接合部がんの患者さんが倍増しています。

食道胃接合部がんの発生には、胃液の逆流が関係しています。胃酸により食道胃接合部の粘膜が傷つき、発がんの原因になります。ヘリコバクターピロリ菌に感染している人が減って胃が健常になり胃酸の分泌が増えていること、肥満気味の方が増えて胃液が逆流しやすくなったことなどで食道胃接合部が傷つきやすくなっていると考えられます。

食道胃接合部がんの治療は、早期のものなら内視鏡的切除が可能ですが、進行がんになると手術が必要になります。手術は、がんが食道と胃の境界にありますから、食道がんの手術法と胃がんの手術法のいずれの場合もあります。がんの大きさや、がんが食道寄りにあるのか胃寄りにあるのかで手術の内容が異なります(図3)。当院では、食道がんと胃がんのそれぞれの専門医が協力して、最適な治療法を決定しています。

(がんセンター外科 部長 池部 正彦)

図1

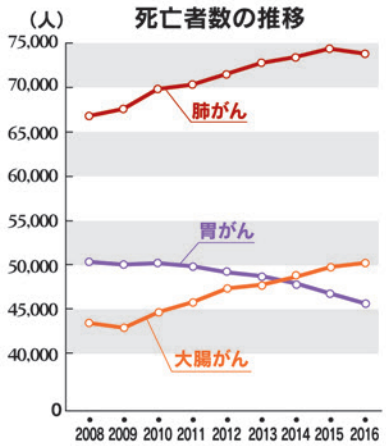

※死亡者数は国立がん研究センターがん情報サービス「がんの統計」から

図2

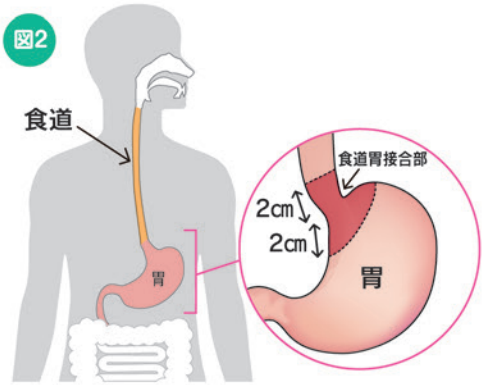

図3

※掲載内容の詳細は各科外来・各病棟でお尋ねください。

(裏面をご覧ください)

毎月一回発行

臨床検査科
病理部

2021年　7 月　第 156号

術中迅速標本診断について

通常の標本診断では、内視鏡などで採取された材料（組織）をホルマリンで固定し、パラフィンに馴染ませます。パラフィンで固めた材料を薄く削りだして、ガラス板に載せ、これを染色してガラス標本が完成します。完成したガラス標本を顕微鏡で調べて、結果を報告書にまとめますが、ここまで少なくとも2日程度かかります。
※固定：ホルマリンなどで組織を固めて、腐敗・変性しないように安定化させること。

これに対して術中迅速標本診断は手術中に提出された組織を-70℃で凍結し、これを削り出して染色し、ガラス標本を作製します。診断はすぐに行われ、通常20～30分後にインターフォンなどで手術室に結果を報告します。非常に速い標本作成方法ですが、標本は粗く、あくまでも大まかな診断にとどまります。

左図はクリオスタットという機器で、庫内が-20℃程度に冷され、その中で標本が作製されます。-70℃で凍らせた標本は右上図のように台座に固定されて削り出されます。削り出された組織はガラスに乗せ、右下図のように染色されて標本が完成します。

手術中には切除断端の悪性細胞の有無、リンパ節郭清の必要性、腫瘍が良性であるか、悪性であるかなどどうしても知りたい時があります。このような時に術中迅速標本診断は使われますが、その必要性は高度な医療を目指すにつれて増しており、当院では年間300件以上行われています。

（臨床検査科病理部　部長　卜部　省悟）

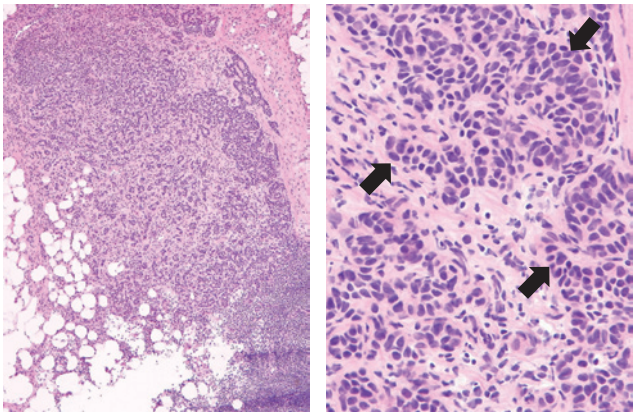

乳がんの手術中に提出されたリンパ節にはがん細胞（➡）の転移が確認できました。この結果を参考に周囲のリンパ節をさらに取り除くことで、手術はより根治的になりました。



看護師ほか医療スタッフの臨時職員を募集しています。詳しくはこちら

※掲載内容の詳細は各科外来・各病棟でお尋ねください。

（裏面をご覧ください）